

Fracturas de calcáneo en el niño: tratamiento conservador vs quirúrgico

Calcaneal fractures in children: conservative versus surgical treatment

López-Peláez, María
Fernández-Izquierdo, Ana
Traverso-Guerrero, Luis
González-Herranz, Jesús
Rodríguez-de la Cueva, Juan Manuel
Lara-Bullón, José
Servicio de Cirugía Ortopédica y Traumatología del Hospital Universitario de Valme (Sevilla).

maria.lopez.pelaez@gmail.com

Resumen

Introducción

Las fracturas de calcáneo en la edad pediátrica son lesiones muy poco frecuentes. La mayoría son producidas por traumatismos de baja energía, suelen ser poco desplazadas y extra-articulares. Sin embargo, algunas ocasiones cuando el traumatismo es de mayor energía (caída de altura, accidente de tráfico), se pueden producir lesiones intra-articulares desplazadas; no hay actualmente un consenso sobre cuál es el tratamiento más adecuado para este tipo de lesiones.

Material y método

Presentamos dos niños con fracturas de calcáneo, uno tratado conservadoramente y otro mediante RAFI.

Resultados

Se realizó un seguimiento de tres años. Los resultados clínicos y funcionales fueron satisfactorios en ambos casos.

Discusión y conclusiones

No hay consenso sobre qué método de tratamiento es el más adecuado en las fracturas articulares de

Abstract

Introduction

Calcaneal fractures in children are uncommon injuries. Most such injuries are due to low impact trauma, in which they are usually slightly displaced and extra-articular. However, in the case of high-impact trauma (falling from a height, traffic accident), displaced intra-articular injuries can occur. Currently, there is no consensus about the most appropriate treatment for such injuries.

Material and method

Two children with calcaneal fractures are presented; one received conservative treatment while the other used ORIF.

Results

A three year follow-up was carried out. The clinical and functional results were satisfactory in both cases.

Discussion and conclusions

There is no consent about the most appropriate treatment for calcaneal joint fractures in children.

Traditionally, the treatment of these fractures has been conservative, obtaining very satisfactory clini-

calcáneo en la edad pediátrica.

Clásicamente, el tratamiento de estas fracturas ha sido conservador, obteniéndose resultados clínicos muy satisfactorios. Respecto al tratamiento quirúrgico, hay pocas publicaciones.

Con los datos disponibles, consideramos que el tratamiento de elección en las fracturas de calcáneo es el conservador, excepto en las fracturas articulares desplazadas en niños mayores y adolescentes, que deben ser tratadas mediante reducción abierta y fijación interna, para lograr una reconstrucción anatómica.

Palabras clave: Fracturas de calcáneo, niños, tratamiento.

Introducción

Las fracturas de calcáneo en la edad pediátrica son lesiones muy poco frecuentes, representando el 0,005% del total de fracturas en la edad infantil⁽¹⁾.

La mayoría se producen por traumatismos de baja energía, siendo por lo general poco desplazadas y rara vez afectan a la articulación subastragalina. Sin embargo, en otras ocasiones cuando el traumatismo es de mayor violencia, por haber sufrido una caída de altura o un accidente de tráfico, se producen lesiones articulares más graves.

A la hora de abordar las fracturas de calcáneo en el niño, tenemos que tener en cuenta que se trata de un hueso inmaduro, que le confiere unas características peculiares^(2,3,4). Por un lado, el mayor grosor del cartílago le proporciona una mayor elasticidad, por lo que el calcáneo tiene mayor poder de recuperar la forma original, como ocurre en mayor o menor grado en las fracturas del niño. Por otra parte, no debemos olvidar la gran capacidad de remodelación que tiene el hueso inmaduro.

Se ha descrito que hasta el 20-40% de estas lesiones pueden pasar desapercibidas^(5,6). Los hallazgos radiográficos iniciales pueden ser muy sutiles, ya que muchas de estas fracturas tienen poco desplazamiento. Es aconsejable, en los casos con sospecha clínica, realizar las tres proyecciones radiográficas clásicas del calcáneo (dorso-plantar, lateral y axial). En el caso de confirmarse la fractura articular, está indicado realizar una TAC, para apreciar con mayor exactitud el grado y dirección del desplazamiento^(1,7,8).

cal results. With regards to surgical treatment, there are very few publications.

With the available data, we consider that the treatment of choice in calcaneal fractures should be conservative, except in the case of displaced joint fractures in older and adolescent children. These cases should be treated by means of open reduction and internal fixation, to achieve anatomical reconstruction.

Key words: Calcaneal fractures, children, treatment.

En cuanto al tratamiento, no hay un consenso sobre que opción es la más adecuada en cada caso: conservador o quirúrgico⁽⁹⁾.

Presentamos dos casos de niños con fracturas de calcáneo, uno tratado conservadoramente (A) y otro mediante RAFI (B).

Material y método

Caso A:

Varón de 9 años, sin antecedentes personales de interés, que sufre traumatismo sobre ambos pies tras caer desde una altura de 2 metros.

En la exploración física presenta importante inflamación a nivel del talón con dolor a la palpación y cojera del pie derecho.

En el estudio radiográfico realizado de ambos pies, se aprecia una fractura intra-articular del calcáneo (hundimiento articular tipo B, según la clasificación de Essex-Lopresti) con un ángulo de Böhler de 30° y un ángulo de Gissanne de 125° Fig.1. Para valorar el grado de afectación articular, se realizó una TAC, que confirmó la fractura de calcáneo derecho, con afectación de la articulación subastragalina, poco desplazada (Tipo I de Sanders) Fig.2.

Se realizó tratamiento conservador, mediante descarga y vendaje compresivo durante una semana, seguido de inmovilización con una férula de yeso durante 6 semanas.

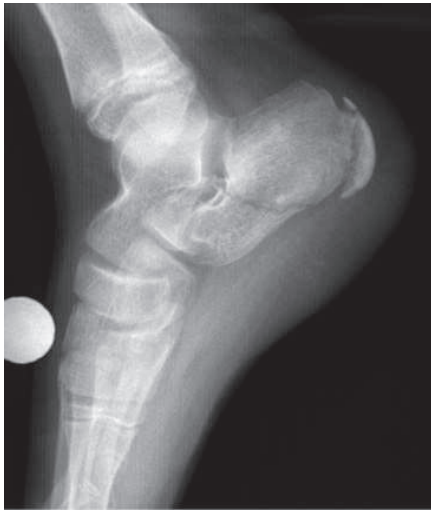

Figura 1: Radiografía lateral de pie. Caso A.

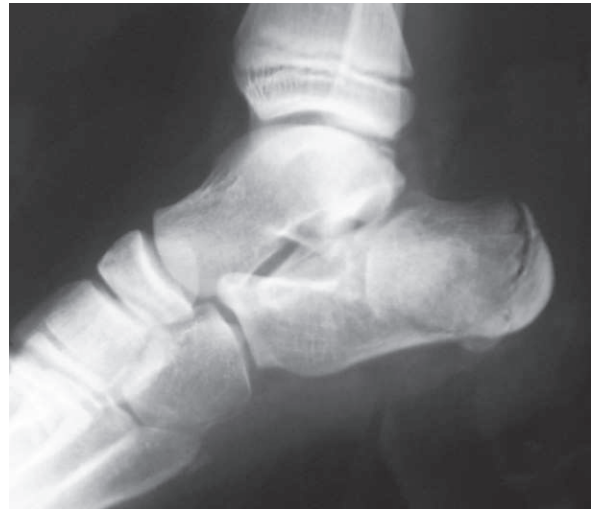

Figura 3: Radiografía lateral de pie. Caso B.

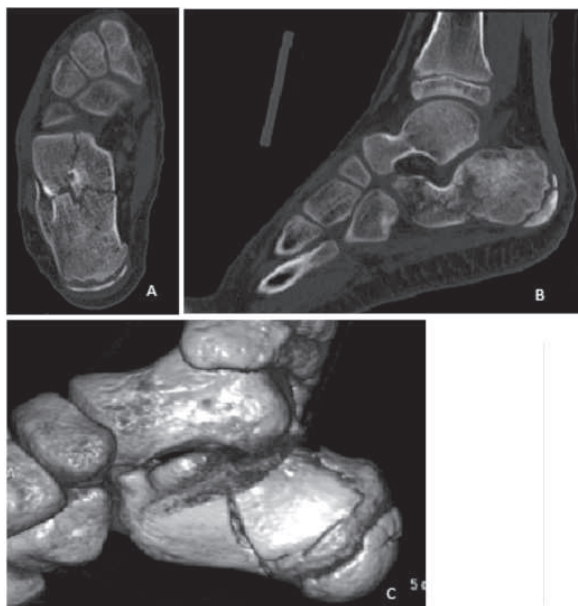

Figura 2: Imágenes de TAC. Caso A. A) Corte Axial . B) Corte Sagital. C) Reconstrucción tridimensional

Caso B:

Varón de 12 años sin antecedentes personales de interés, que sufre traumatismo sobre ambos pies, tras caer desde lo alto de un muro de 3 metros.

En la exploración se aprecia tumefacción y dolor intenso en ambos talones, así como impotencia funcional en el pie izquierdo.

En el estudio radiográfico se aprecia una fractura de calcáneo izquierdo (fractura en lengüeta tipo E, según la clasificación de Essex-Lopresti) con un ángulo de Böhler de 15° y de Gissanne de 115°

Fig. 3. Realizamos una TAC, donde se visualiza una fractura de calcáneo conminuta, con hundimiento y desplazamiento importante de la articulación subastragalina posterior (tipo IIA de Sanders) Fig. 4.

Dada la afectación articular, decidimos realizar tratamiento quirúrgico. Fue intervenido a las 72 horas, mediante abordaje externo, disecando nervio sural externo y tendones peroneos, que son rechazados dorsalmente Fig. 5. Visualizamos la deformidad de la cara externa del calcáneo, y el hundimiento talámico, procediendo a la reducción de la fractura, que es fijada con una placa en T, de radio distal AO Fig. 6. Posteriormente el paciente realizó descarga de la extremidad intervenida durante 8 semanas.

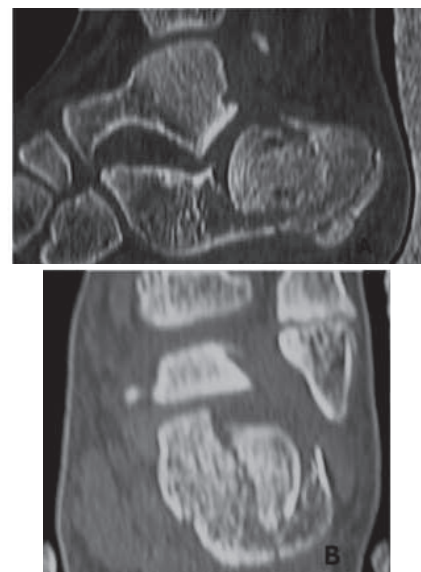


Figura 4: Imágenes de TAC. Caso B. A) Corte sagital. B) Corte axial.

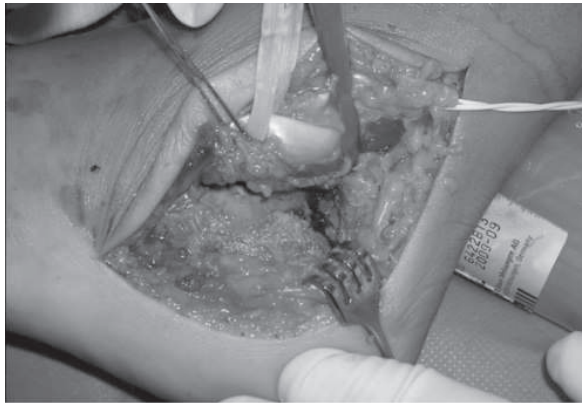


Figura 5.

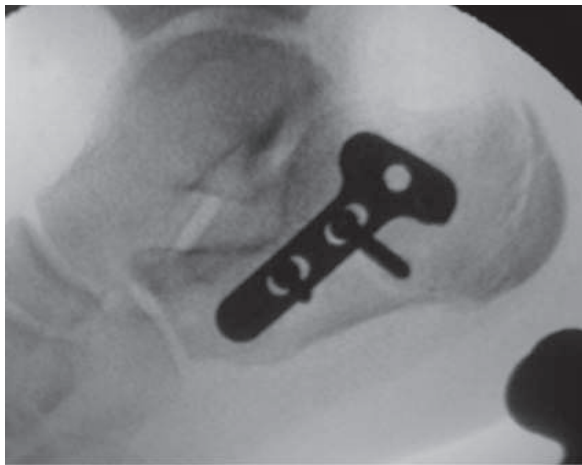

Figura 6: Control escópico intraoperatorio.

Resultados

A los 6 meses, los dos niños presentaban una marcha y movilidad normal, no tenían dolor y ni problemas con el calzado. Realizando sus actividades habituales sin ningún problema.

En el último control radiográfico, realizado a los 28 meses, el caso A tenía un ángulo de Böhler de 35° y un ángulo de Gissanne de 120° Fig. 7; y el caso B un ángulo de Böhler de 28° y de Gissanne de 125° Fig. 8.

Se realizó un seguimiento total de tres años en ambos pacientes, tras el cual, podemos decir que el resultado clínico y radiológico fue muy satisfactorio en ambos casos; ninguno ha presentado limitación de la movilidad ni deformidad del talón.

Discusión y conclusiones

No existe consenso sobre qué método es el más adecuado para el tratamiento de fracturas de calcá-

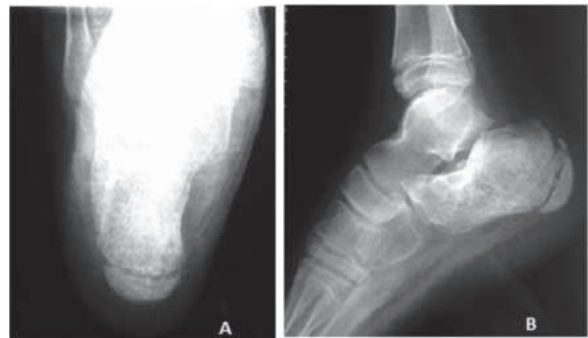

Figura 7. Control Radiográfico Caso A. A) Proyección axial de Calcáneo. B) Proyección lateral.

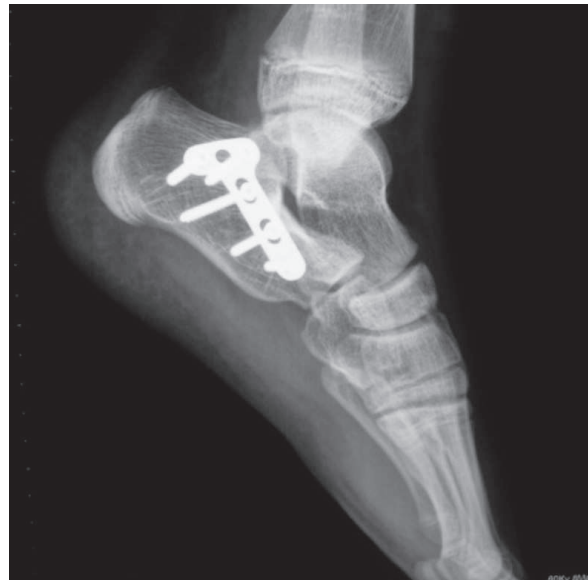

Figura 8. Control radiográfico caso B. Proyección lateral.

neo en la edad pediátrica^(9,10). En los últimos años, con la mejora de las técnicas de diagnóstico por la imagen y el incremento de los traumatismos de alta energía, han aumentado las publicaciones sobre estas lesiones y con ello la necesidad de llegar a un acuerdo sobre su manejo⁽¹¹⁾.

Clásicamente, el manejo de este tipo de fracturas ha sido conservador, obteniéndose resultados clínicos muy satisfactorios^(1,3,7,9,11). Respecto al tratamiento quirúrgico, existen pocas publicaciones. Buckingham (2003)⁽¹²⁾, Pickle A. (2004)⁽¹⁰⁾ y Charles J. (2007)⁽¹¹⁾ presentaron unas series de casos de fracturas articulares de calcáneo, de 9, 7 y 14 niños respectivamente, que fueron tratadas quirúrgicamente; obteniendo buenos resultados.

Por otro lado, existen publicaciones de casos de fracturas articulares tratadas conservadoramente

con buenos resultados clínicos. Brunet⁽³⁾ y Schantz⁽⁷⁾ obtuvieron buenos resultados a largo plazo, en fracturas de calcáneo tratadas de forma conservadora. Pero en los casos de fracturas articulares desplazadas quedaban como secuelas dolor al realizar determinadas actividades, como saltar o correr, limitación de la movilidad y cambios artrósicos leves en la articulación subastragalina. Por lo que concluyen, que es necesario realizar estudios con un seguimiento a largo plazo de ambos tipos de tratamiento^(3, 7, 9, 11, 13).

Otro aspecto a tener en cuenta, es la capacidad de remodelado del hueso en crecimiento, que tiene la capacidad de corregir el hundimiento articular. Esto puede explicar por qué en algunos casos de fracturas articulares desplazadas, se han obtenido buenos resultados.

Los ángulos de Böhler y de Gissanne son comúnmente utilizados para evaluar la gravedad de las fracturas de calcáneo en la población adulta, aceptándose como límites de normalidad 25-40° para el ángulo de Böhler⁽¹⁴⁾ y 100-130° para el ángulo de Gissanne⁽¹⁵⁾. En los niños, no se ha establecido unos

valores normales para estos ángulos. En el año 2011, Boyle et al. publicaron el primer estudio sobre la medida de estos ángulos en niños (0-14 años), dando una media de 35.2° para el ángulo de Böhler y de 111,3° para el ángulo de Gissanne. Los resultados obtenidos en este estudio podrían utilizarse como referencia para el manejo de las fracturas de calcáneo en la edad pediátrica⁽¹⁶⁾.

Con los datos disponibles, consideramos que el tratamiento de elección en las fracturas de calcáneo no desplazadas es el conservador, quedando reservado el tratamiento quirúrgico para las fracturas articulares desplazadas, en las que recomendamos la reducción abierta o cerrada, según el grado de desplazamiento, y la fijación interna.

Es necesario realizar estudios en los que se haga un seguimiento a largo plazo del resultado de ambos tipos de tratamientos, así como publicar más series de niños tratados quirúrgicamente.

Nivel de Evidencia: IV.

Bibliografía

1. Wiley JJ, Profitt A. fractures of the os calcis in children. *Clin Orthop*. 1984;188:131-138.
2. Thomas MH. Calcaneal fracture in childhood. *Brit J Surg* 1969;56:664-6.
3. Brunet JA. Calcaneal fractures in children. Long-term results of treatment. *J Bone Joint Surg (Br)*. 2000;82-B:211-6
4. Biert J, Boll A. Bilateral calcaneal fracture in a child treated by percutaneous reduction and screw fixation. *The journal of trauma*. 1998;44(6):1098-1100.
5. Inokuchi S, et al. Calcaneal fractures in children. *J Pediatr Orthop*. 1998;18:469-474.
6. Schantz K, Rasmussen F. Calcaneus fracture in the child. *Acta Orthop Scand* 1987;58:507-509.
7. Schantz K, Rasmussen F. Good Prognosis after calcaneal fracture in childhood. *Acta Orthop Scand*. 1988;59:560-563.
8. Schmidt TL, Weiner DS. Calcaneal fractures in children. *Clin Orthop*. 1982;171:150-5.
9. Mora S, et al. Pediatric calcaneal fractures. *Foot and ankle international*. 2001;22:471-476.
10. Pickle A, Benaroch TE, et al. Clinical outcome of pediatric calcaneal fractures treated with open reduction and internal fixation. *J. Pediatr Orthop*. 2004;24(2):178-180.
11. Charles J, et al. Operative treatment of intra-articular calcaneal fractures in the pediatric population. *J Pediatr Orthop* 2007;27:856-862.
12. Buckingham R, et al. Calcaneal fractures in adolescents. Ct classification and results of operative treatment. *Injury*. 2003;34(6):454-459.
13. De Beer JV, et al. Calcaneal fractures in children. *S Afr Med J* 1989;76:53-54.
14. Bohler L. Diagnosis, pathology, and treatment of fractures of the os calcis. *J Bone Joint Surg Am* 1931, 13:75-89.
15. Gissane W. Proceedings of the British Orthopedic Association. *J Bone Joint Surg Am* 1947, 29:254-255.
16. Boyle MJ, Walker CG, Crawford HA. The paediatric Bohler's angle and crucial angle of Gissane: a case series. *Journal of*